

Résumé d'après l'article du *Journal of Clinical Periodontology*, volume 48, numéro 3 (mars 2022), 280-291

Editeur : Andreas Stavropoulos (Comité des affaires scientifiques de l'EFP)

**Rapporteurs :**

Tim Thommassen, Patrick Rikschroeff, et Georgios Loukas avec Monique Danser et Pr. Bruno Loos

**Affiliation :**

Postgraduate programme en Parodontologie à ACTA (Academic Center for Dentistry Amsterdam), Pays-Bas

**Traducteur :**

Laurent Detzen Assistant hospitalo-universitaire, Département de Parodontologie, Faculté d'Odontologie, Université de Paris

étude

# L'acide hyaluronique promeut-il la préservation des crêtes alvéolaires ?

**Auteurs :**

Celien Eeckhout, Julie Ackerman, Maarten Glibert, and Jan Cosyn

## Contexte

Une crête alvéolaire étroite peut compromettre la pose adéquate d'implants et l'esthétique satisfaisante des tissus mous.

La technique de préservation de la crête alvéolaire (ARP) est une technique clef que les cliniciens peuvent utiliser pour limiter les changements dimensionnels de l'os alvéolaire après l'extraction d'une dent. Ainsi l'alvéole d'extraction peut être comblée par une greffe osseuse, dont l'efficacité a été prouvée.

Cependant, il manque encore une approche prédictible pour améliorer les tissus mous protégeant les biomatériaux sous-jacents et accélérant la cicatrisation. Des revues systématiques récentes ont montré que l'ARP peut limiter la résorption de l'os alvéolaire jusqu'à 50 % en comparaison avec la cicatrisation alvéolaire sans adjonction de biomatériaux.

Afin de potentialiser la préservation du volume des crêtes alvéolaires après l'extraction d'une dent, d'autres techniques liées à la cicatrisation des tissus mous doivent être explorées. Un accélérateur potentiel de la cicatrisation est l'acide hyaluronique (AH) de haut poids moléculaire. In vitro, l'AH peut améliorer la prolifération et la migration des fibroblastes humains.

Par conséquent, l'utilisation complémentaire d'un gel d'acide hyaluronique dans une procédure d'ARP pourrait jouer un rôle dans la cicatrisation des tissus mous et l'amélioration de la barrière des tissus mous sur les biomatériaux dans l'alvéole en cicatrisation.

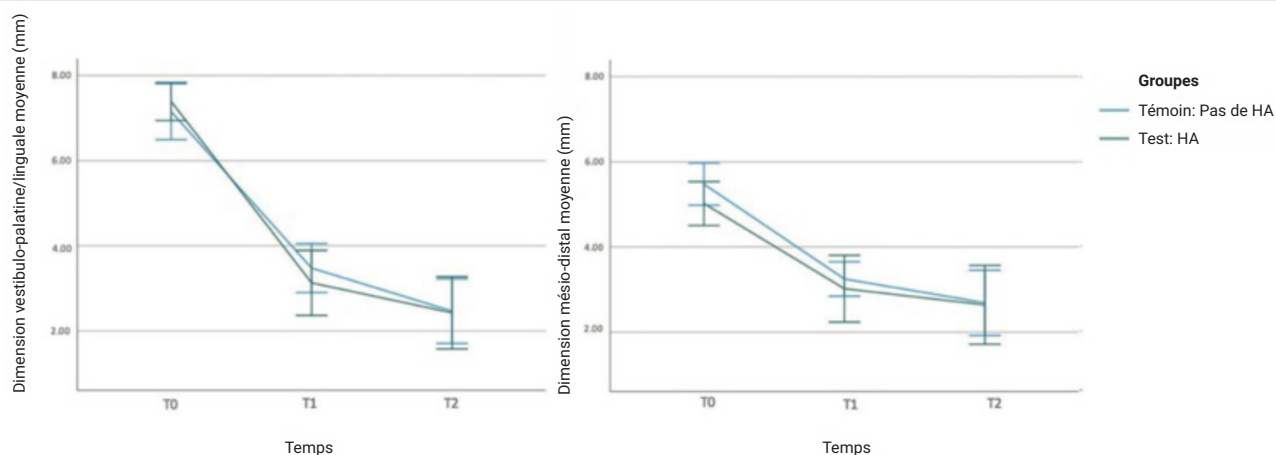
## Objectif

L'objectif de cette étude était de comparer l'administration d'un gel d'acide hyaluronique (AH) à l'absence d'administration de gel après une ARP, en termes de changements dimensionnelles des tissus mous au niveau de la plaie sur une période de cicatrisation postopératoire de quatre mois.

## Matériel et méthodes

- Cet essai clinique randomisé incluait des patients non fumeurs, en bonne santé systémique et parodontale, nécessitant une extraction dentaire et un traitement ARP en zone esthétique.
- Les dents ont été extraites sans élévation de lambeau ou avec un décollement minimale de la papille interdentaire afin de préserver les tissus mous. Après débridement et rinçage de la plaie, l'alvéole a été remplie de Bio-Oss®collagen jusqu'à la crête osseuse et obturée avec Mucograft® Seal et des sutures Seralon® 6/0.
- Dans le groupe test, un gel AH à 0,8 % (Gengigel Forte®) a été appliqué. Les patients ont reçu pour instruction d'appliquer eux-mêmes le gel AH sur la plaie trois fois par jour pendant sept jours.
- L'administration d'Amoxicilline (2 g) en systémique a été prescrite à tous les sujets une heure avant l'intervention et une dose similaire devait être prise après l'intervention pendant les quatre jours suivants. Un anti-inflammatoire Ibuprofène 600 mg) a été pris une heure avant l'intervention et dans la période postopératoire si nécessaire.
- Le critère de jugement principal était la modification des dimensions de la plaie dans la phase de cicatrisation précoce. Les dimensions de la plaie ont été mesurées immédiatement après l'intervention et comparées à celles mesurées à une et à trois semaines après l'intervention.
- Le critère de jugement secondaire était la modification des dimensions de l'os en vestibulaire et palatin/lingual (hauteur et largeur) à l'aide d'images CBCT à faible dose et petit champ, immédiatement après l'intervention et à quatre mois après l'intervention.
- Les complications (alvéolites, score de cicatrisation de l'alvéole), les résultats liés au patient (nombre total d'analgésiques, douleur post-opératoire) et l'observance du patient ont également été mesurés.

## Graphiques : Dimensions vestibulo-palatine/linguale et mésio-distale de la plaie à T0 (immédiatement après l'opération), T1 (une semaine) et T2 (trois semaines). Les moyennes marginales estimées et les IC à 95 % sont indiqués.



## Résultats

- Cette étude a été réalisée auprès de 38 sujets, dont 18 participants dans le groupe test et 20 participants dans le groupe témoin.
- La plus grande réduction dimensionnelle de la plaie a été observée dans le sens vestibulo-palatin/lingual une semaine après l'opération par rapport à l'état initial (4,26 mm pour le groupe test, 3,63 mm pour le groupe témoin).
- La réduction dimensionnelle de la plaie ne présentait pas de différence significative entre le groupe AH et le groupe témoin.
- Une réduction plus importante du niveau osseux horizontal a été observée pour le groupe test (niveau 1: 3,55 mm ; niveau 2: 2,56 mm) par rapport au groupe témoin (niveau 1: 1,92 mm ; niveau 2: 1,35 mm, avec  $p = 0,025$  et  $p = 0,016$  respectivement).
- Aucune différence significative n'a été observée concernant les complications postopératoires, les mesures des résultats liés au patient et la compliance du patient.

## Limitations

- Il n'est pas clairement indiqué si les deux groupes étaient comparables au départ car aucune analyse statistique des caractéristiques de départ n'a été présentée.
- La viscosité élevée du gel d'AH utilisé a entraîné une mauvaise adhésion aux tissus, ce qui pourrait avoir un impact sur son efficacité.
- Dans le groupe témoin, aucun gel n'a été appliqué. L'utilisation d'un gel placebo dans le groupe témoin aurait été préférable d'un point de vue méthodologique. Les auteurs expliquent que sa préparation ne pouvait être soutenue par l'industrie pharmaceutique.
- La puissance de l'étude n'était pas suffisante concernant les critères de jugements secondaires. Par conséquent, les différences rapportées entre le groupe test et le groupe témoin sur les réductions horizontales du niveau osseux doivent être interprétées avec prudence.
- Au niveau du patient, le groupe test a montré des résultats non significatifs en faveur d'une augmentation de la douleur postopératoire, des œdèmes, des alvéolites, et du nombre d'analgésiques consommés en postopératoire par rapport au groupe témoin.

## Conclusions & impact

- L'application de gel AH sur la plaie en cicatrisation après une procédure ARP n'a pas accéléré la résolution de la plaie et n'a pas prévenu la perte osseuse horizontale.
- Il n'y a pas de différence statistiquement significative entre les sites ARP traités avec ou sans le gel AH concernant les autres modifications des tissus mous ou par rapport aux résultats cliniques et rapportés par les patients.
- Dans la pratique quotidienne, l'application professionnelle et individuelle de gel d'AH trois fois par jour pendant sept jours sur une matrice de collagène après une procédure ARP ne semble pas améliorer la cicatrisation de la plaie et ne prévient pas la perte d'os vestibulaire et palatine/linguale.

JCP Digest 99 est un résumé de l'article "A randomized controlled trial evaluating hyaluronic acid gel as wound healing agent in alveolar ridge preservation".  
J Clin Periodontol. 49(3), 280-291. DOI: 10.1111/jcpe.13589

<https://www.onlinelibrary.wiley.com/doi/10.1111/jcpe.13589>

Accès via la page "membres" du site de l' EFP : <http://efp.org/members/jcp.php>